



MÉTODO  
LINHARES

# INTRODUÇÃO

---

O movimento renascentista (século XV) tornou-se conhecido pela disseminação do humanismo. De modo geral, o humanismo promove a valorização do homem e suas formas. O belo começou a ser contemplado nessa época. O chamado “padrão de beleza” nunca foi constante ao longo da história da humanidade, alternando-se através do tempo com o mimetismo de figuras ícones. O ser humano passou a aceitar tal padrão e a modificar os hábitos para simular os estereótipos divulgados pela mídia e se adequar ao meio em que vivia.

O “padrão de beleza” pode ser percebido e modificado tanto naturalmente (envelhecimento intrínseco e extrínseco) como artificialmente (por meio da técnica conhecida como harmonização orofacial, por exemplo). O padrão idealizado pela sociedade faz com que haja a busca incansável do belo. Assim, os olhos humanos se adaptam a diferenciar o belo e o não belo.

Atualmente, um padrão de beleza e jovialidade consiste em sobrancelhas delicadamente curvadas, olhos amendoados e bem marcados, ossos zigomáticos proeminentes, nariz fino e proporcional, lábios carnudos, pescoço fino e alongado. Um bom exemplo dessas características é Nefertiti (c. 1370-1330 a.C.), rainha da XVIII dinastia do Antigo Egito.

Para a avaliação do tratamento estético mais adequado a cada caso, a experiência e a sensibilidade do operador são muito importantes. Existem também ferramentas para auxiliar o diagnóstico e indicar a necessidade de tratamento, dentre elas o visagismo. Pode-se distinguir, por exemplo, o gênero dos indivíduos pela análise facial: em comparação com as mulheres, os homens possuem a musculatura e a estrutura óssea mais fortes e marcadas, como os arcos superciliares.

A harmonização orofacial consiste na utilização de inúmeras técnicas para obter todas as características da rainha do Egito de maneira sutil e eficaz, de acordo com a necessidade individual.

**A beleza é um aspecto cultural e se relaciona com os costumes de cada povo.**

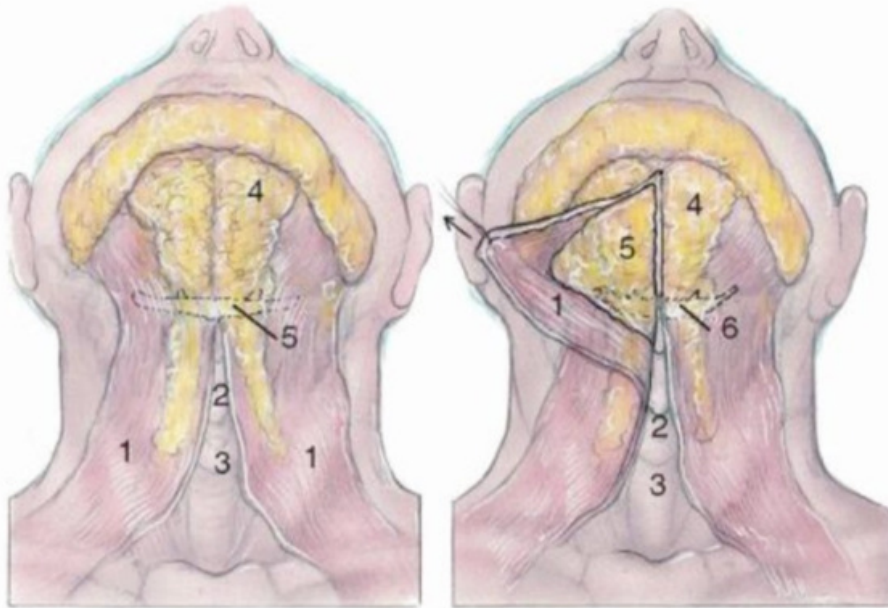


**Busto de Nefertiti**

# LIPOASPIRAÇÃO

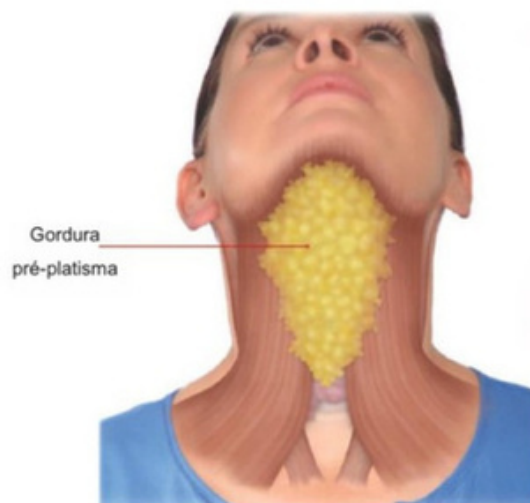
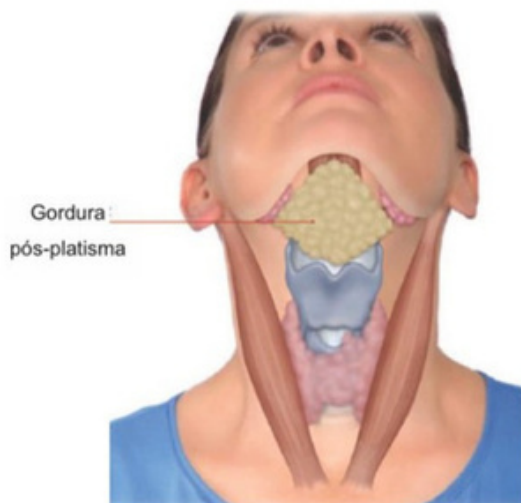
---

# Anatomia do pescoço

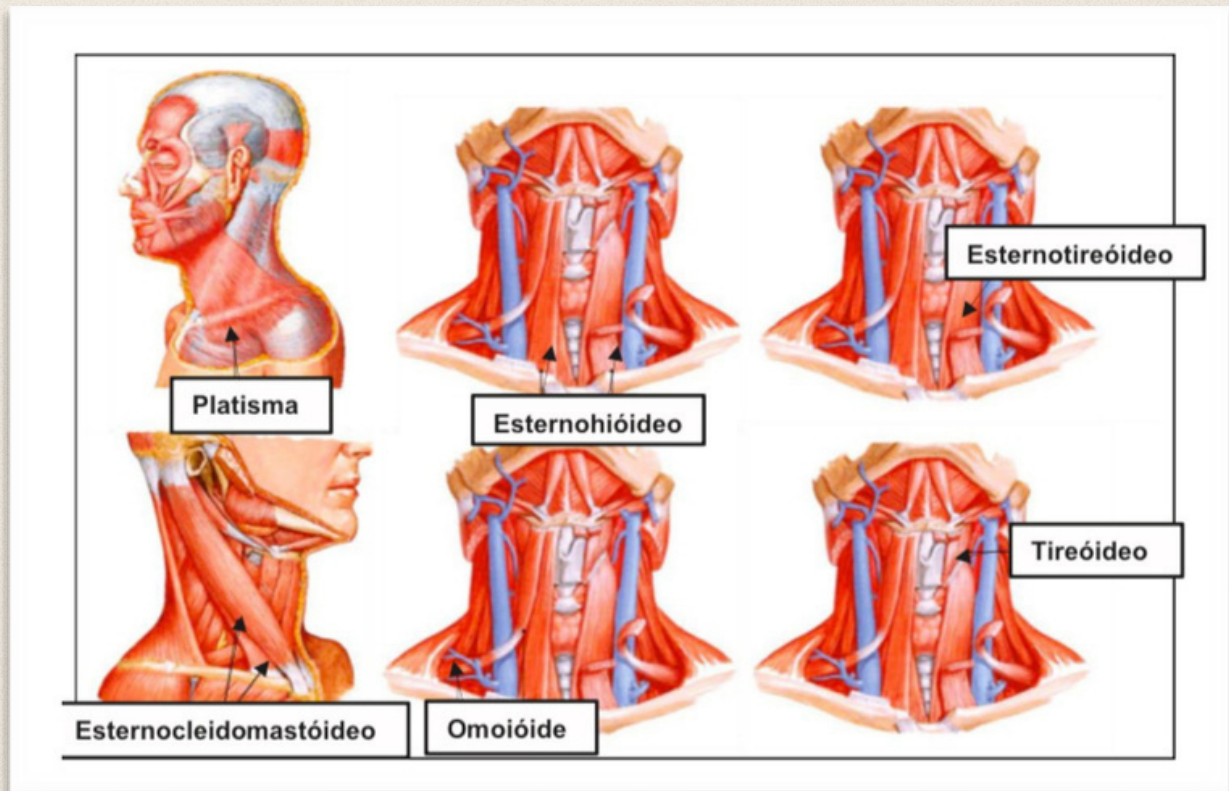
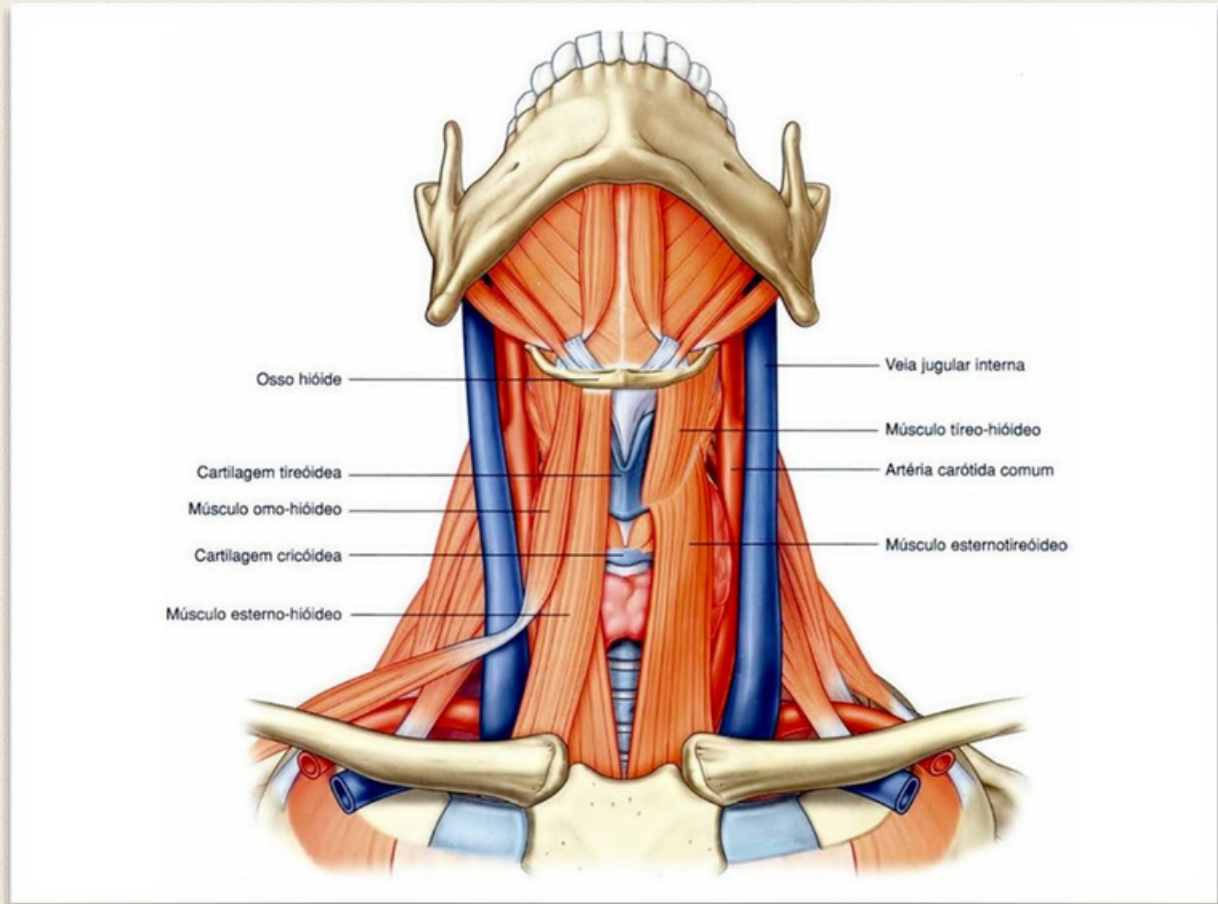


1. Músculo platisma
2. Cartilagem tireoide
3. Cartilagem cricóide
4. Gordura submentoniana
5. Contorno do osso hioide

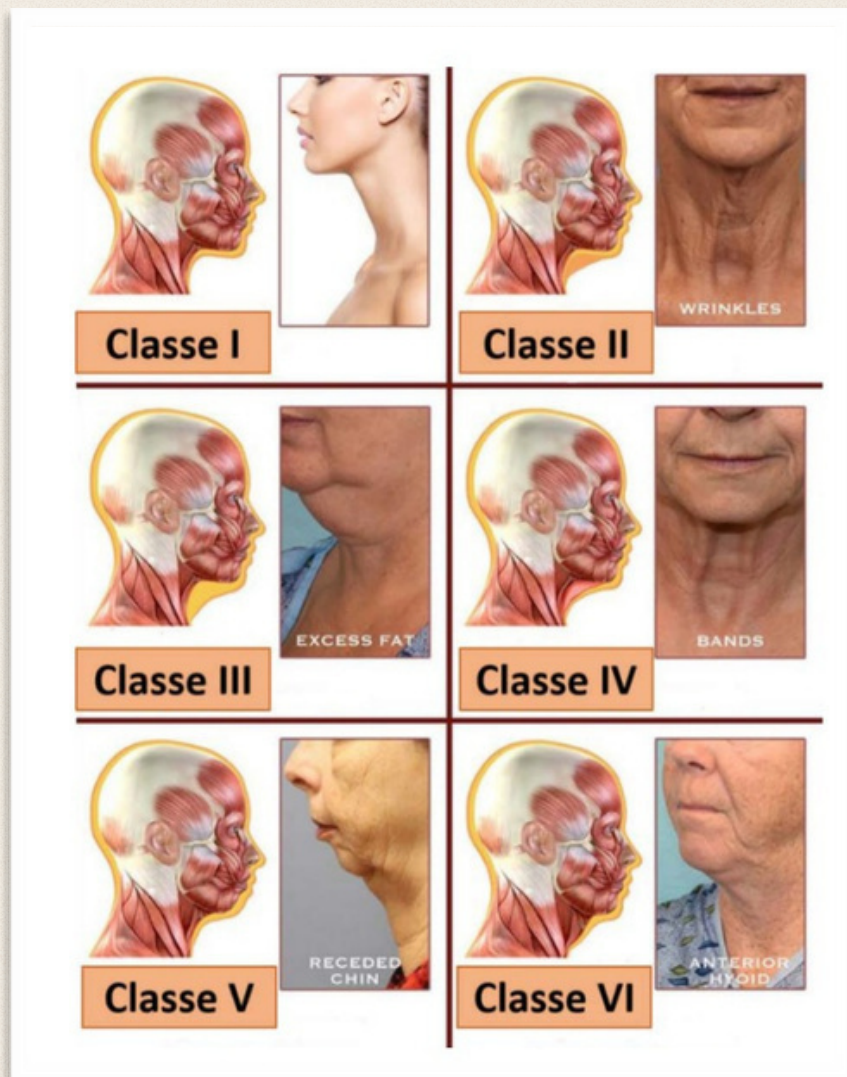
1. Músculo platisma
2. Cartilagem tireoide
3. Cartilagem cricóide
4. Gordura submentoniana
5. Gordura profunda do músculo platisma superficial ao hioide e músculo digátrico
6. Contorno do osso hioide



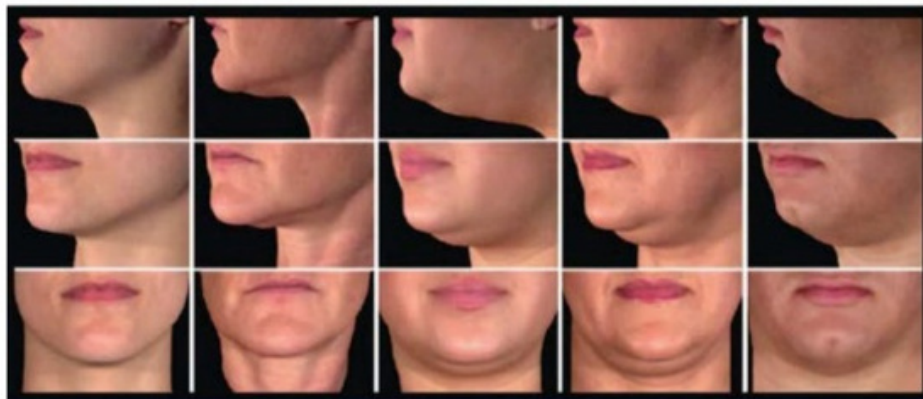# Anatomia do pescoço



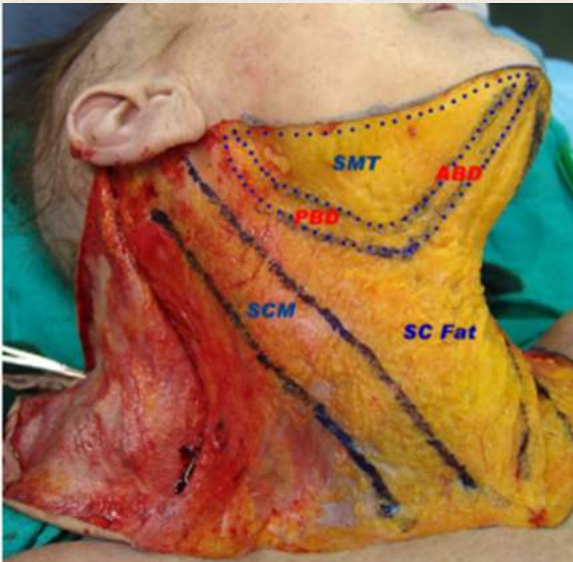
# Classificações do pescoço



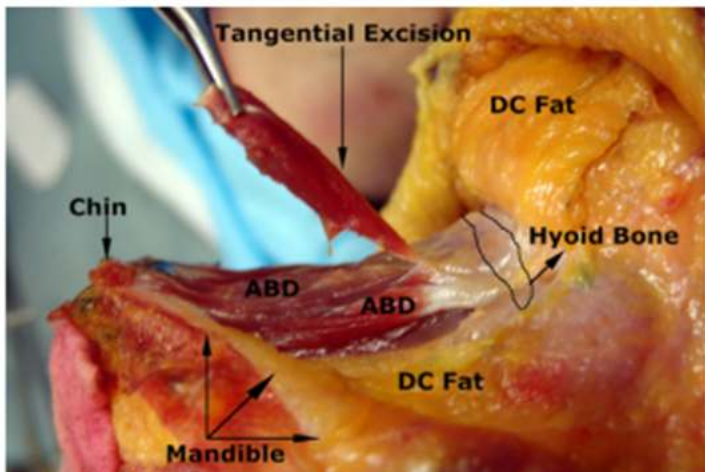
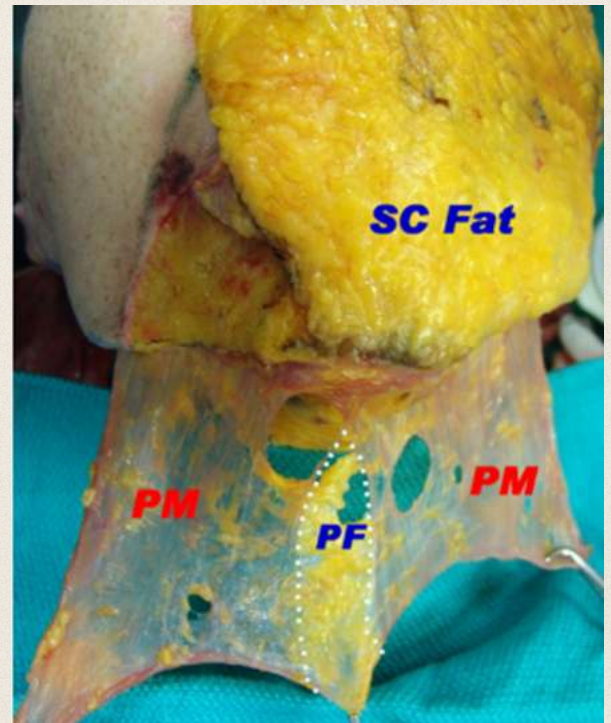
ESCALA	0	1	2	3	4
<b>CONVEXIDADE</b>	Ausente	Suave	Moderado	Severo	Extremo
<b>DESCRIÇÃO</b>	Nenhuma gordura localizada evidente	Gordura localizada mínima	Gordura localizada proeminente	Gordura localizada marcada	Gordura localizada extrema



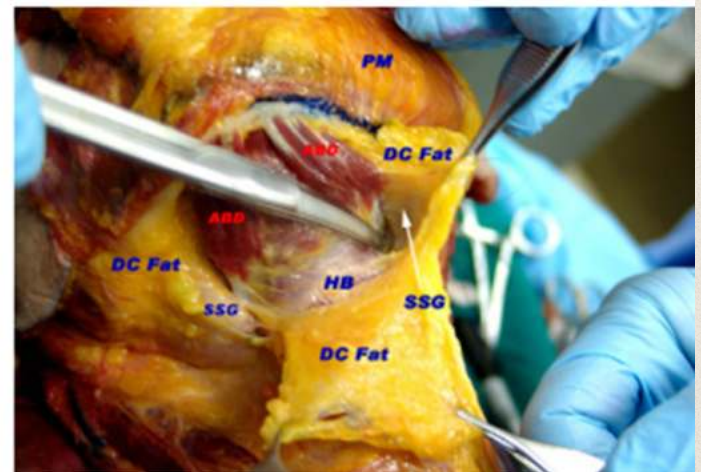
Fotografia mostrando alguns marcos visíveis de o pescoço. Os triângulos do pescoço podem ser delineados usando esses marcos. ADB, ventre anterior do digástrico; PBD, ventre posterior do digástrico; SC, gordura cervical superficial ou gordura subcutânea; ECM, esternocleidomastóideo; SMT, triângulo submandibular.



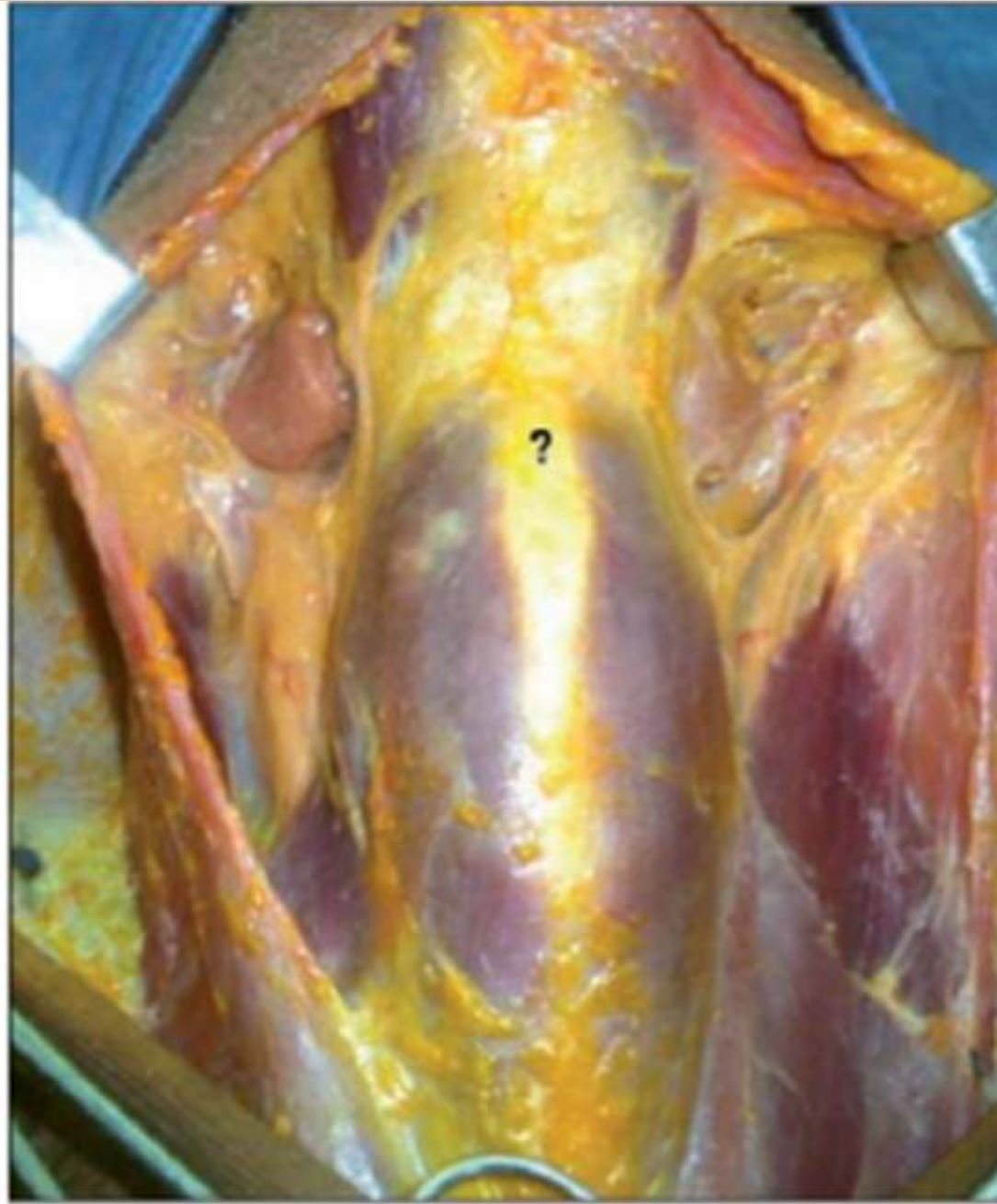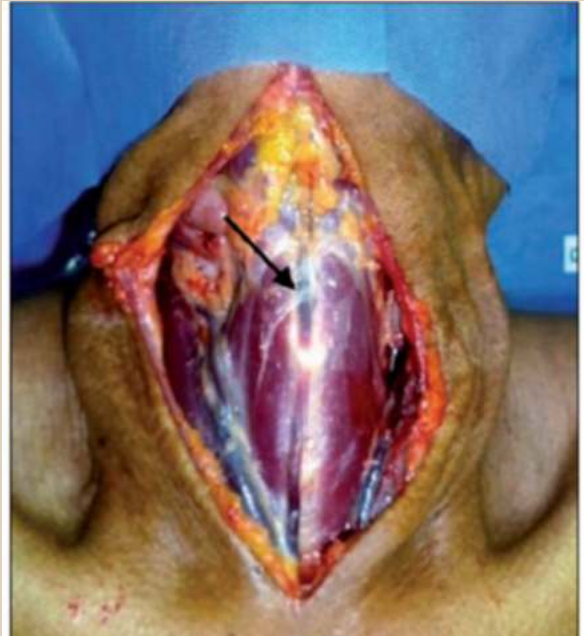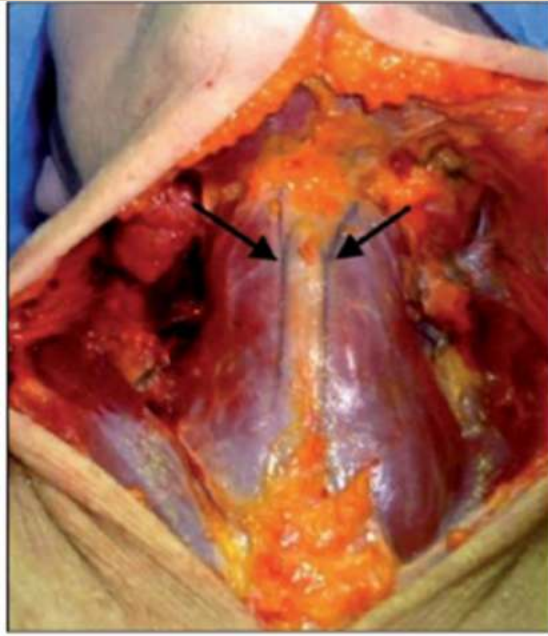
A pele e a gordura cervical superficial (SC) apresentam elevado e dobrado sobre o rosto. O platismo o músculo (PM) é uma estrutura relativamente fina. Eles são unido na linha média pela fásia platisma, que é uma estrutura diferente da cervical superficial fásia



Vista lateral da excisão tangencial do ventre anterior do ventre anterior direito digástrico (ABD) músculo. O queixo está para a esquerda e o osso hióide para a direita. A parte central da cervical da gordura profunda (DC) foi dobrada.



Dissecção lateral ao terço inferior do ventre anterior do digástrico (ABD) sob a gordura cervical profunda (DC) fornece acesso à cápsula do glândula salivar submaxilar (SSG). HB, osso hióide; PM, músculo platisma.



# Introdução, Indicações e Contraindicações

A cirurgia de lipoaspiração submental visa a retirada de tecido gorduroso do tecido celular subcutâneo, ou seja, a gordura abaixo da pele. O procedimento tem como objetivo melhorar o contorno submandibular.

Após a retirada parcial de gordura, a pele se acomodará, em graus variáveis, sobre a musculatura e sobre a gordura remanescente, melhorando o contorno facial. No entanto, não é possível prever o formato final a ser atingido por qualquer um destes procedimentos, pois a pele se retrairá em diferentes intensidades sobre a área tratada, e a maneira como isto se fará dependerá de vários fatores, tais como: aporte genético, idade, presença previa de flacidez e ganho ou perda de peso.

A quantidade de gordura que pode ser retirada, com segurança, varia de paciente a paciente, dependendo das condições locais da pele, do estado geral do(a) paciente e da perda sanguínea, ocorrida durante a execução do procedimento.

Em resumo, a lipoaspiração submental terá como objetivos:

1. Promover uma redução de gordura na região do queixo, mandíbula e em parte do pescoço;
2. Aprimorar a linha da mandíbula;
3. Eliminar ou reduzir o queixo duplo;
4. Proporcionar uma harmonização facial;
5. Rejuvenescimento;

## INDICAÇÕES

Quanto à indicação do procedimento, este é indicado aos pacientes que queixam do excesso de

papada e/ou do excesso de gordura na região submental.

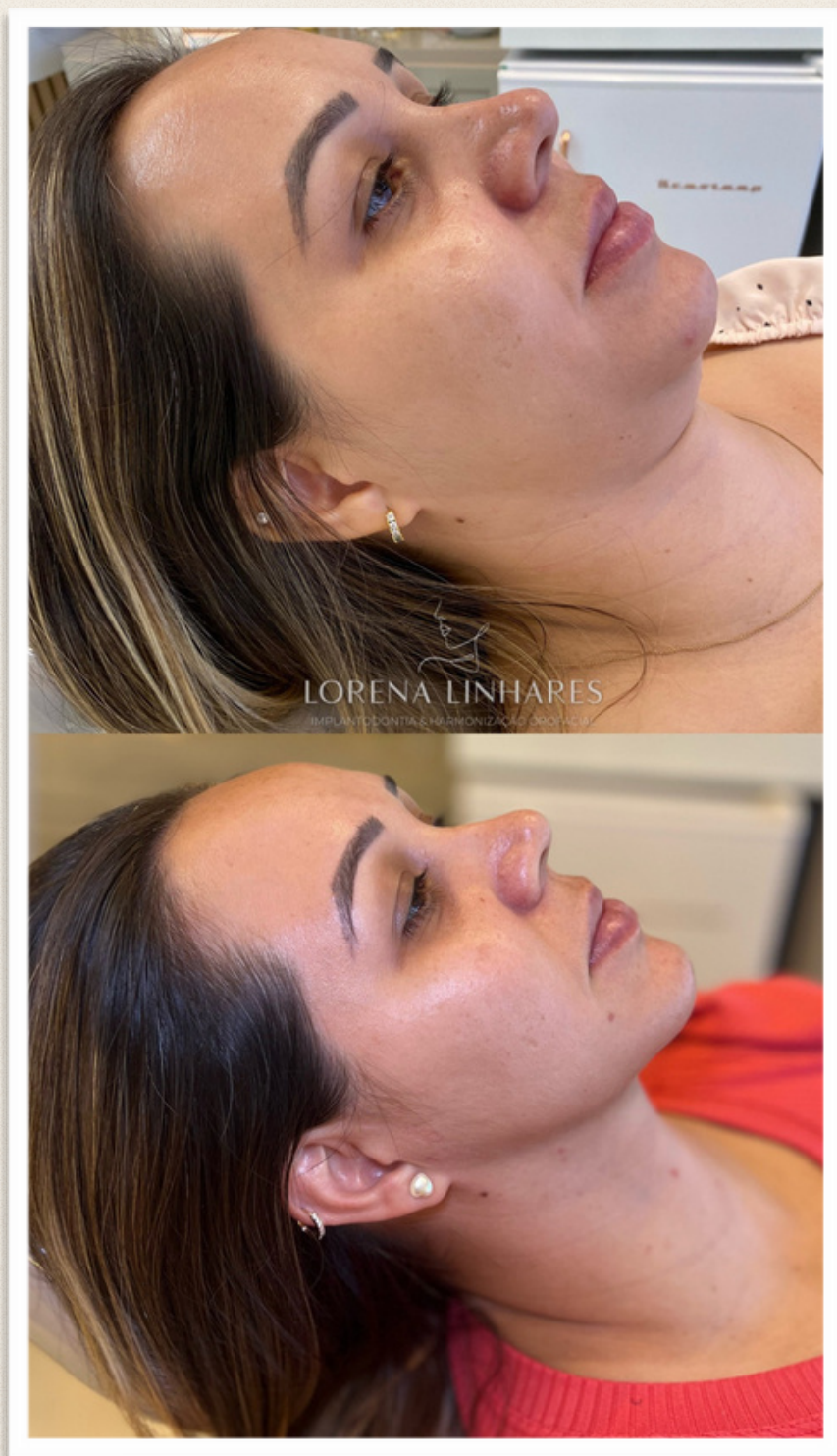## CONTRAINDICAÇÕES:

Quando o assunto são as contraindicações do procedimento, estas incluem:

1. Doenças sistêmicas descompensadas, como hipertensão ou diabetes não controladas;
2. Gestantes;
3. Lactantes;
4. Pessoas que possuam lesões ou feridas na região;
5. Pacientes que possuem alguma infecção;
6. Pacientes que possuem nódulos tireoidianos,
7. Bócio, devem ser avaliados e ter liberação médica para realizar;
8. Fumantes o ideal para uma boa recuperação é suspender o uso do cigarro pelo menos 15 dias antes do procedimento e 15 dias após;
9. Evitar o consumo de bebidas alcoólicas no mínimo 7 dias antes e 7 dias após;
10. Pacientes que possuem alguma doença no coração (cardiopatias) precisam relatar para correta avaliação mas na maioria não é contra indicação e podem realizar o procedimento;
11. Que estiveram ou estejam em tratamentos quimioterápicos;
12. Excesso de flacidez, pode ser indicado associação de tratamentos para frouxidão muscular (platismoplastia), ou também retirada e reposição tecidual para obter um bom resultado.

**Importante:** Paciente que faz uso de anabolizantes (Suspender 30 dias). Paciente em uso de Roacutan (Necessário avaliar | Suspender 30 a 90 dias)

# Introdução, Indicações e Contraindicações



Caso clássico indicado à  
lipoaspiração submental

# O que é a Platismoplastia?

É uma técnica que visa reduzir o tamanho, reposicionar o músculo platisma, com o objetivo de reduzir a frouxidão muscular que desfavore a estética da região, trazendo uma revitalização e rejuvenescimento da região. Essa musculatura é fina e ampla, estendendo do queixo até o ombro, e que pode causar um visual indesejado, como a presença de "papadas" ou "dobras" no pescoço quando há sua queda. O que são bandas platismais?

São linhas e pregas verticais que aparecem embaixo da pele do pescoço. Elas surgem em função da flacidez do tecido cutâneo da região cervical deixando aparente o músculo platisma

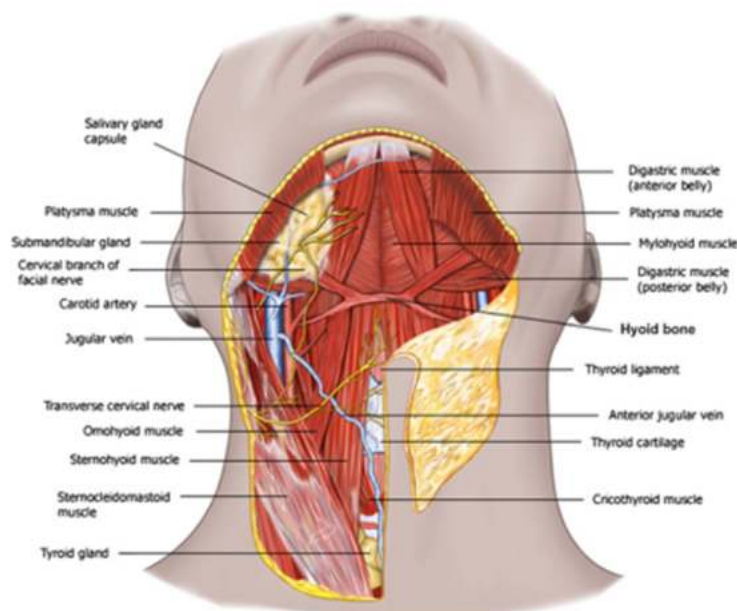
O musculo platisma se localiza nem próximo a pele e preenche uma grande parte da região frontal do pescoço se estendendo desde a clavícula até a região inferior da mandicula

Com o avanço da idade, a redução da produção de colágeno e os danos que se acumulam nas células devido ao estresse oxidativo a pele do pescoço fica bastate vulnerável a flacidez.

Para alcançar os resultados desejados, na técnica vamos associar os procedimentos:

O lifting de pescoço também é conhecida como cervicoplastia (para remover a pele extra) ou platismoplastia (para firmar os músculos frouxos do pescoço). Cirurgiões cosméticos farão um ou ambos os tratamentos para firmar os músculos frouxos do pescoço e remover a pele extra, flácida, devolvendo ao pescoço a um visual mais liso, firme e definido.

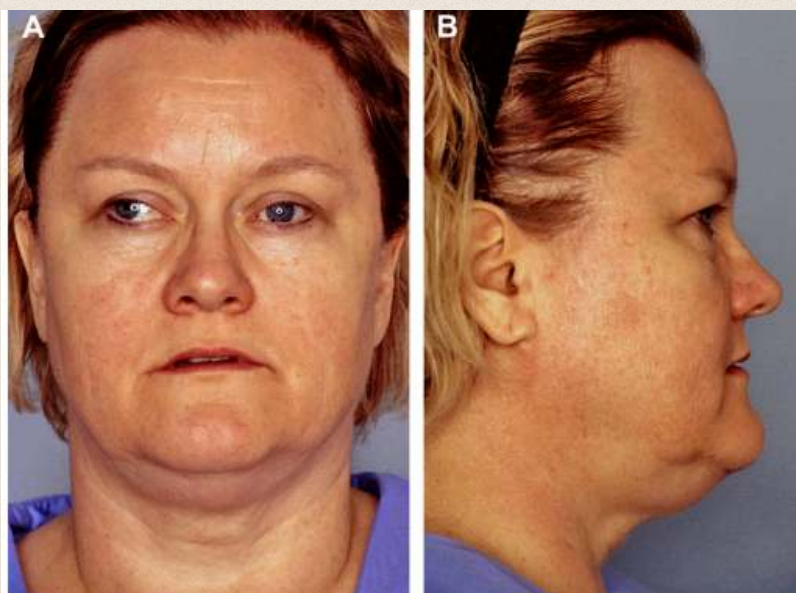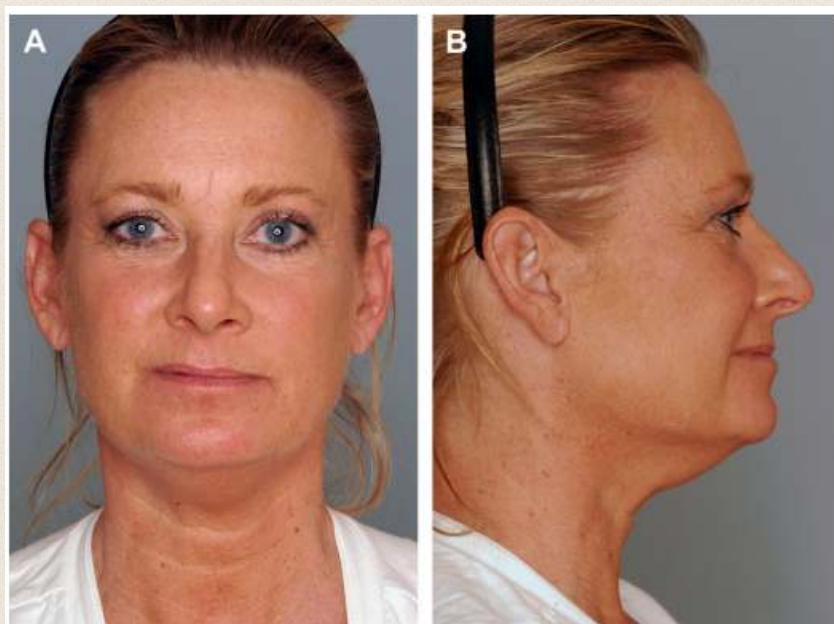
- **Lipoaspiração:** remove o excesso de gordura subcutânea na área do pescoço.
- **Lifting cervical profundo/ cervicoplastia:** remove o excesso de pele da região do pescoço, tratando também os depósitos de gordura abaixo do platisma.
- **Platismoplastia:** Trata os músculos do pescoço (platisma) com o objetivo de conferir mais tônus e definição ao pescoço;
- **Plicatura:** Reposicionamento do músculo platisma e do músculo digástrico e plastia do mesmo em casos de hipertrofia



# Indicações de casos para Platismoplastia

## Indicações

1. Promover uma redução de gordura na região do queixo, mandíbula e em parte do pescoço;
2. Aprimorar a linha da mandíbula;
3. Eliminar ou reduzir o queixo duplo;
4. Proporcionar uma harmonização facial;
5. Rejuvenescimento
6. Reduzir frouxidão muscular
7. Remover a gordura profunda
8. Reduzir o excesso de flacidez de pele



# Riscos e complicações

Irregularidades no Contorno

Hemorragias

Depressões

Infecção

Seromas

Hematoma

Cicatrizes Hipertróficas e

Quelóides Trombose Venosa

Profunda Tromboembolismo

Pulmonar

Lesão de Nervos e Vasos

Importantes Parestesia Definitiva

Lesão de Tireóide

# Tratando Complicações

## Trans cirúrgico

### Hipertensão

Sedação com Midazolan e conversa

Hidratação

Captopril 25 mg (um cp, aguardar 15 a 20 min para administrar um segundo)

### Hipotensão

Soro (água e sal)

Hidratação

### Hemorragia

Em casos onde houve rompimento de vasos mais calibrosos, primeiro é verificar se a pressão do PC esteja boa (em torno de 12/8), se estiver alta vai dificultar o tratamento, aplique 01 a 02 ampolas de ácido tranexâmico (transamin) 50 mg/ml injetável diluído no anestésico e fazer compressão no local até redução do fluxo. Caso não haja melhora e seja sangramento abundante, pode ser que seja necessário abrir a incisão, encontrar o vaso e realizar uma sutura em massa na região afim de reduzir o fluxo e cauterizar o vaso com eletrocautero. Caso persista ou não se sita apto para isso, após tentativas de redução sem sucesso encaminhe para emergência urgente.

## Pós cirúrgico

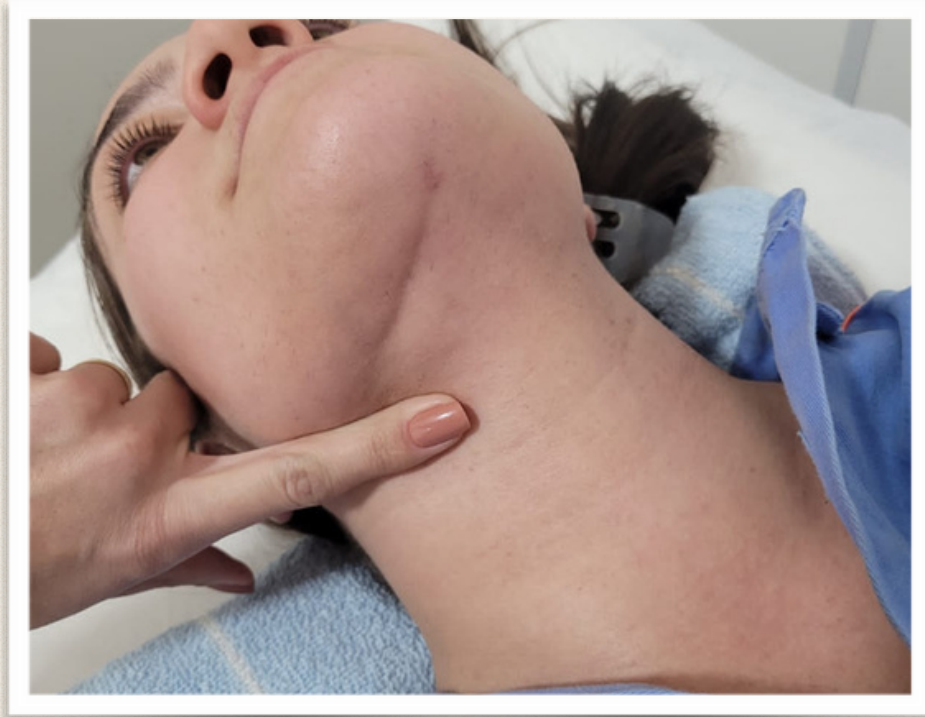**Seroma:** Realizar a punção (aspiração) com uma seringa e agulha calibrosa para a retirada de todo líquido.

**Fibrose em cordão:** Mobilização, cinesio terapia, tape (realizadas pelo profissional responsável pelo pós cirúrgico).

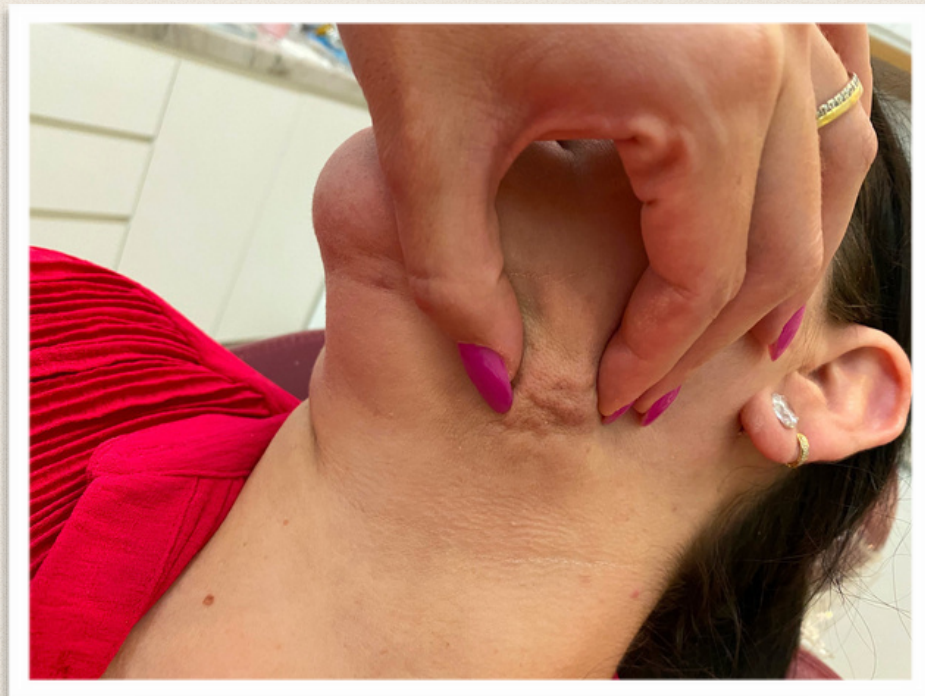**Excesso de fibrose:** Terapia com corticoide injetável é uma opção, mas prefiro optar pelo acompanhamento do fisioterapeuta. O triancil pode ser aplicado puro ou diluído 1:1. A cada ponto aplicamos 2 ui. Dar um espessamento de cerca de 1 cm de cada ponto na região onde está a fibrose; **IMPORTANTE:** aplicar em plano profundo para evitar manchas e atrofia do tecido

**Pouca fibrose inestética ou cicatrização irregular, com 06 meses pode ser realizado um refinamento para tentar alcançar uma melhora. Fazer a soltura do tecido e todo pós novamente.**

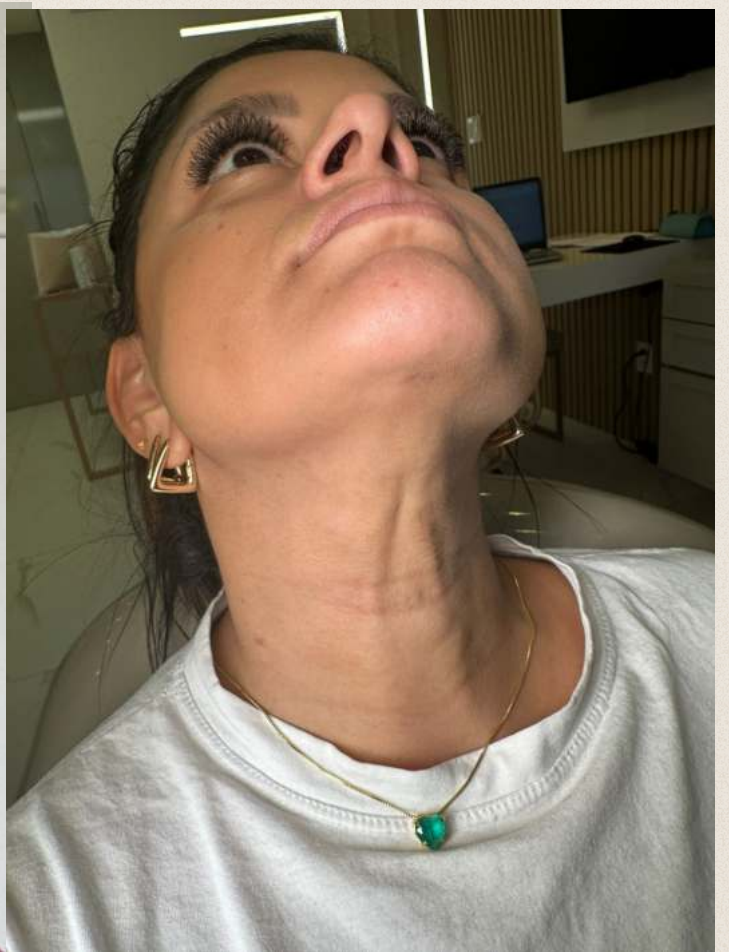
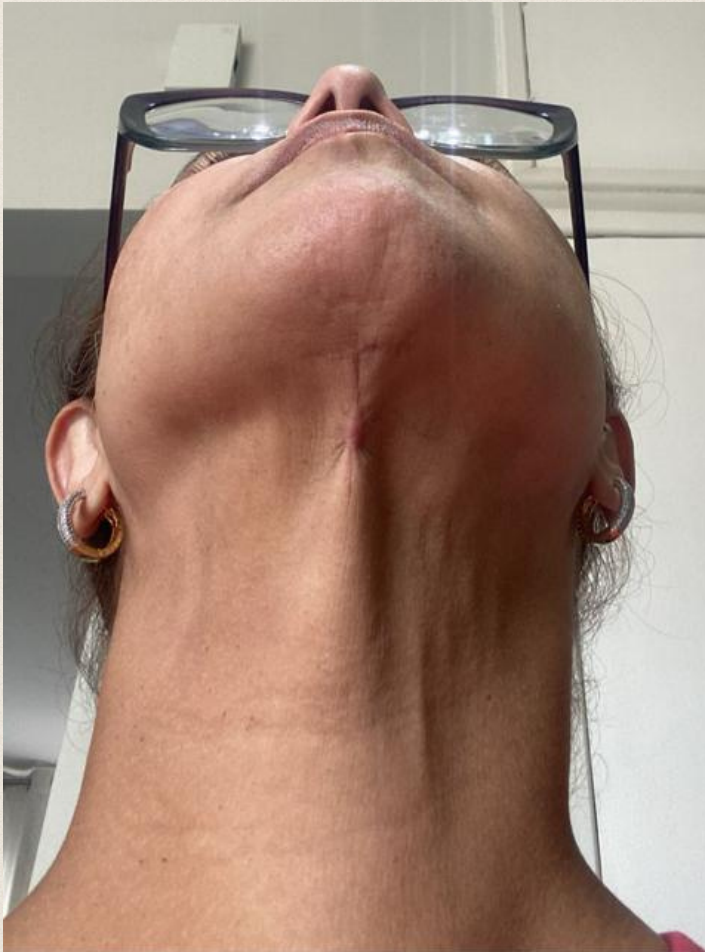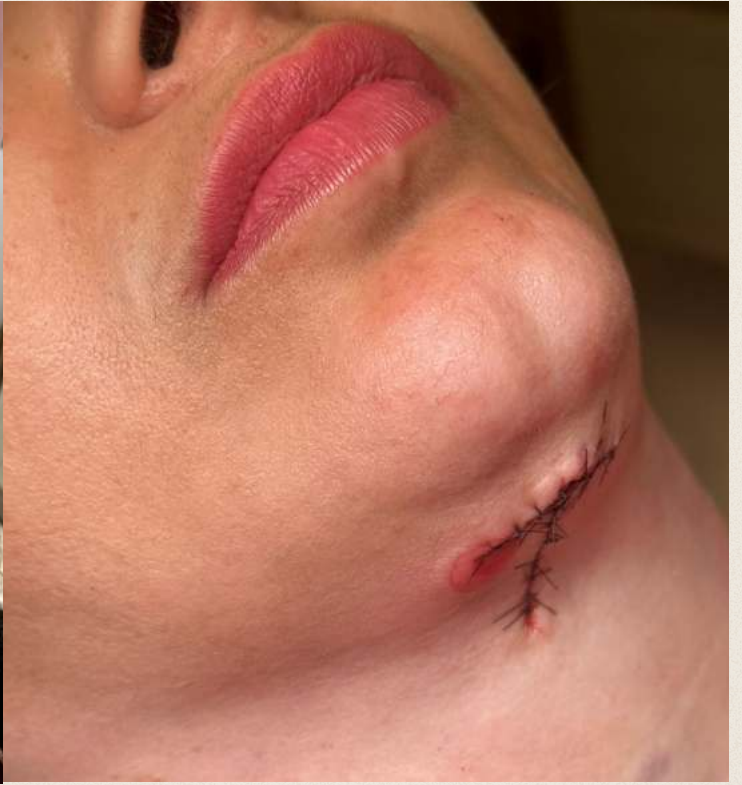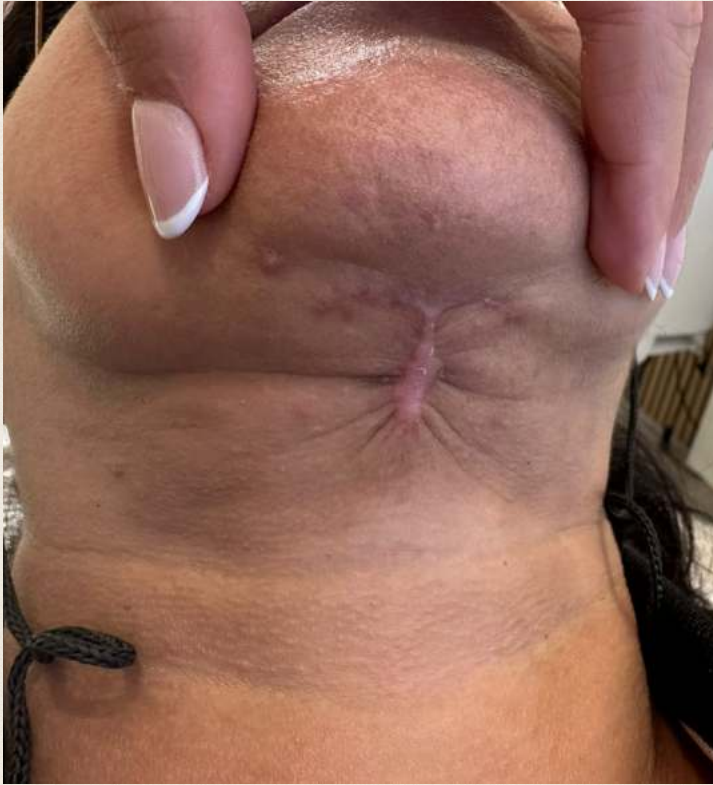# Tratando Complicações



Tendão fibroso



Fibrose aparente



# Parestesia e Paralisia

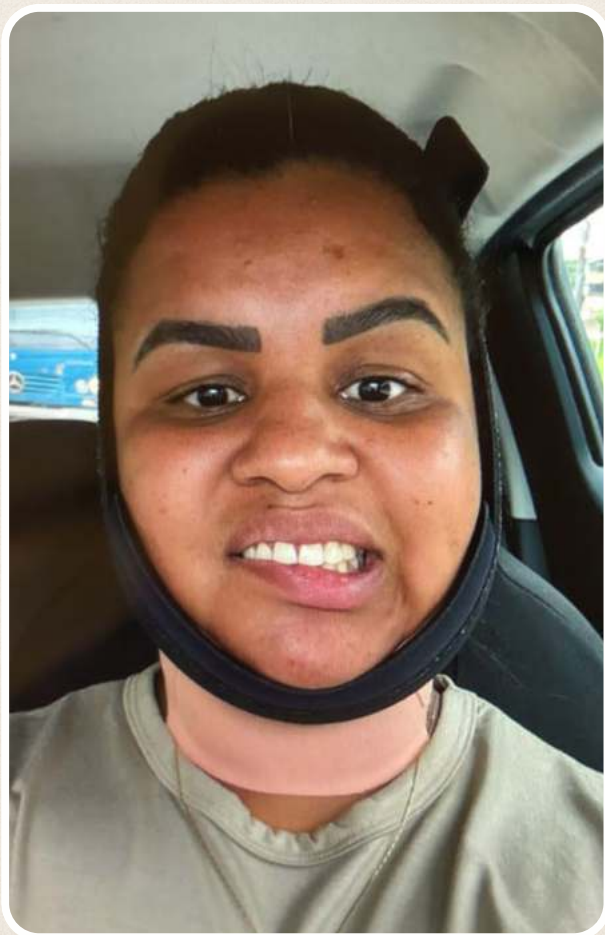
Qual a diferença?

Parestesia é a sensação de formigamento, dormência ou queimação  
Pode ser causada pela pressão sobre o nervo

Paralisia pode ser causada por lesões nos nervos

Tratamento:

Pregabalina 150 mg 1 cp a noite - Uso contínuo até a melhora e pode associar ETNA - 12/12 horas 45 a 60 dias.  
Aplicação laser infra vermelho – Geralmente 2J a 4J ( 20 a 40 segundos, cada 10 segundos equivale a 1J)



## 8.2.9- Parestesia

As alterações neurossensoriais em consequência de cirurgias são motivos de preocupação para ambos, cirurgião dentista e paciente. Apesar de esperadas em alguma circunstância, como episódios isolados e transitórios, são, por vezes, complexas e desagradáveis, ocasionando também transtornos como perda funcional, distúrbios psicológicos e mudanças nas atividades rotineiras. A extensão e a velocidade da lesão, depende da localização anatômica, do agente etiológico, da dimensão da lesão e das características biológicas individuais. Assim, um longo período de tempo pode ser necessário para a compleição do processo de reparo, expondo o paciente a risco e desconforto necessário.

A radiação com *LASER* infravermelho em baixa intensidade no trajeto da inervação afetada por deficiência demonstrou ser eficaz quanto a melhora sensorial, sendo vantajosa por não ser dolorosa nem tão pouco traumática<sup>19</sup>.

A aplicação deverá ser feita seguindo todo o trajeto do nervo afetado. No caso de nervos com vários ramos, aplicar sobre todos os ramos pertencentes ao referido par craniano.

O tratamento consiste em cerca de 10 aplicações com variação de 1,5 a 3,5J no *LASER* infravermelho com intervalos de 72 horas. O ideal é que nas duas primeiras aplicações a dose seja mais baixa, aumentando gradualmente. É recomendada a prescrição de vitaminas já padronizadas pela SES/DF do complexo B (complexo b drágea, cápsula ou comprimido contendo, no mínimo, as seguintes vitaminas e suas doses mínimas: b1, 1,2mg; b2, 1,3mg; b3, 16mg; b6, 1,3mg) durante todo o período de tratamento. O paciente poderá relatar um forte hiperestesia, alternada com momentos de completa disestesia<sup>9</sup>.

### Anexo - Tabela de protocolos, dosimetria de laserterapia por ponto na odontologia

Laser p= 100mw comprimento de onda vermelho 660nm; e infra-vermelho 808nm

Photo dynamics therapy (pdt) = fotossensibilizador azul de metileno + vermelho 808nm)

DOSE – ENERGIA ABSORVIDA 1 CM <sup>2</sup>	TEMPO – SEGUNDOS	FLUÊNCIA – LUZ EMITIDA
1 Joule (1J)	10s	36J/cm <sup>2</sup>
2 Joule (2J)	20s	72 J/cm <sup>2</sup>
4 Joule (4J)	40s	144 J/cm <sup>2</sup>
6Joule (6J)	60s	216 J/cm <sup>2</sup>
9Joule (9J)	90s	324 J/cm <sup>2</sup>
LESÃO, ALVO	DOSE	LASER
AFTA EM PACIENTES IMUNOCOMPROMETIDOS	~ 2 a 6J	VERMELHO
ALVEOLITE EM PACIENTES IMUNOCOMPROMETIDOS	~ 8 a 12J	(PDT) VERMELHO
DTM	~ 3 a 4J	INFRA-VERMELHO
GENGIVOESTOMATITE HERPÉTICA PRIMÁRIA EM PACIENTES IMUNOCOMPROMETIDOS	~ 1 a 2J	(PDT) VERMELHO
HERPES SIMPLES / ZOSTER (PRODRÔMICO)	~ 1 a 2J	VERMELHO
HERPES SIMPLES / ZOSTER (VESÍCULA, ÚLCERA)	~ 9 a 18J	(PDT) VERMELHO
HERPES SIMPLES / ZOSTER (CROSTA, CASCA)	~ 1 a 2J	VERMELHO
LÍQUEN PLANO (1 EM 1 CM)	~ 1J	VERMELHO
MUCOSITE INÍCIO DA QUIMIO (PREVENTIVO)	~ 1 a 2J	VERMELHO
MUCOSITE ULCERADA, DOR (ALÍVIO)	~ 4 a 6J	VERMELHO
MUCOSITE SEVERA GRAU IV (TERMINAL)	~ 6 a 9J ~ 2 a 4J	(PDT) VERMELHO INFRA-VERMELHO
OSTEONECROSE	~ 2 a 3J	INFRA-VERMELHO
NEVRALGIA	~ 2 a 3J	INFRA-VERMELHO
PARESTESIA	~ 3 a 6J	INFRA-VERMELHO
XEROSTOMIA	~ 2J	INFRA-VERMELHO
PÊNFIGO VULGAR	1J	VERMELHO
PERICORONARITE EM PACIENTES IMUNOCOMPROMETIDOS	~ 2 a 3J	(PDT) VERMELHO
TRISMO	~ 3 a 7J	INFRA-VERMELHO

# Materiais de insumo

## Instrumentais

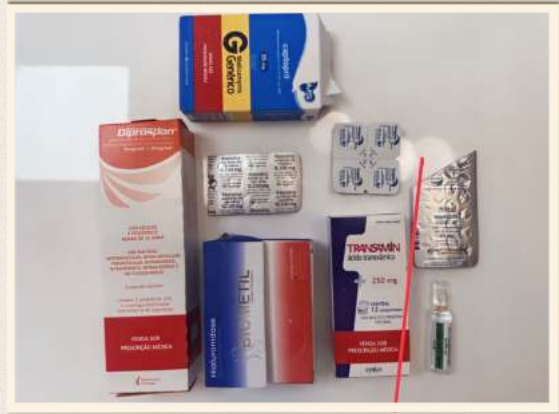- 01** Agulha luer lock de klein 1.5mm×15cm
- 01** Cânula luer lock Mercedes 3 furos 4mx15
- 01** Cânula luer lock Pitanguy 4.5mm×15cm.
- 01** 1 Cânula mercedes luer lock 5 m mx 15 cm 3 furos
- 01** Cânula bico de pato luer lock 20ml 3 m mx 15cm1
- 01** Tesoura íris reta 12cm
- 01** Cuba de 200
- 01** Cuba de 300 ml1
- 01** Tesoura metzenbaum 14 cm curva ou goldamanfox
- 01** Tesoura kilner 14 cm reta
- 01** Tesoura kilner 14 cm curva
- 01** Seringa carpule
- 01** Porta agulha com vídea 14 cm
- 01** Pinça dietrich 18cm
- 01** Trava de seringa BD (uso em caso que a bomba estrague)

## Insumos

- Anestésico lidocaína 2% ou articaína 4%
- Fio de Sutura Nylon 5.0
- Lâmina 11
- Seringa BD ou similar de 20ml
- Degermante | Clorexidina Riohex 2%
- EPI Estéril
- Bomba a Vácuo para Lipoaspiração Nevoni 3003 ou para Sucção Micropore
- 02 Cubas
- Gaze
- Tampões Oculares
- Tape

# Medicamentos

## Caixa de Medicamentos



**REHIDRAT:** Opção para aumentar a pressão

**Loratadina:** Uso em caso de reações alérgicas leve

**Adrenalina injetável:** Indicada para o tratamento de situações de emergência com reações alérgicas graves ou anafilaxia

**Toragesic:** Pode administrar 30min antes para analgesia caso paciente não esteja medicado.

**Midazolam:** Sedativo, ansiolítico. Primeira opção para quando paciente apresenta hipertensão por ansiedade.

**Captopril:** Opção para reduzir a pressão. Administrar até 2x com intervalo de 15 a 20 minutos.

**Diprospan:** Corticoide injetável caso o paciente não tenha administrado e a cirurgia tenha sido traumática, aplicar intramuscular toda ampola.

**Transamin injetável e uso oral:** O injetável para auxílio em casos de sangramento abundante/hemorragia, aplicar intramuscular ou direto no local do sangramento. Administrar um cp via oral após o procedimento. OBS: tomar cuidado enquanto ao uso dessa medicação em pacientes com histórico de trombose

**Hialuronidade:** Pode ser utilizada para tratamentos de hematomas e intercalado com triancil para tratamento de fibroses.

**Triancil:** Tratamento para auxílio da redução da fibrose após o 30 dia. Pode ser aplicado puro na proporção 1:1 diluído em soro fisiológico estéril com uso de seringa de insulina sendo 2 Ui por ponto, e pontos espaçados de 01cm (aplicação semelhante a de toxina botulínica) em PLANO PROFUNDO. A aplicação em plano superficial pode causar atrofia e mancha na pele.

Aplicar a cada 10 dias e mantera acompanhamento com a fisioterapeuta até melhorar.

Iniciar a fisio após 48horas da aplicação.

# Medicamentos

## Medicação Pré e Pós Operatória

**Analgésicos:** Dipirona 01 grama | Tomar 01 cp de 06 em 06 horas por 03 dias.  
Iniciar uma hora antes.  
Para dores mais fortes: Tylex, tramadol

**Corticóides:** Diprosan I 01 ampola um dia antes do procedimento. Evitar pois retarda a cicatrização  
Predsin 40mg de 12/12h por 4 dias em casos de cirurgias mais traumáticas

**Antibiótico:** Cefalexina 1G | Tomar 01 cápsula de 12 em 12 horas por 07 dias

### **Antifibrinolítico:(controle ou prevenção de sangramentos)**

Transamin 250mg: tomar 2 comp 1h antes em casos de alterações sanguíneas.

**Hemorragia:** Usar 3x ao dia por 03 dias em caso onde haja hemorragia na cirúrgica

### **Para hematomas:**

**Trombofobe ou Hiuridoide:** Passar 3x ao dia no local até desaparecer os hematomas.

**Hialuronidase:** Aplicar na região no retorno após 14 dias casos haja hematomas.

### **Para cicatriz**

**Kelo Cote:** 3x ao dia do 20º dia até 03 meses, para prevenir cicatriz hipertrófica. Ou usar a fita adesiva, trocando uma vez ao dia.

**Aquaphor:** pomada curativa, excelente para reparação. Pode ser utilizada durante todo período.

**Drenison:** Para cicatriz hipertrófica, queloides. Usar por até 03 meses.

**Dersani vermelho (hidrogel):** necrose, deiscência de sutura. Aplicar na região diariamente até obter melhora

### **Para tratamento de alergias na pele:**

Bepantol na região e Aquaphor. Em alguns casos pode ser necessário o uso de pomada com corticoide como hidrocortizona 1% de leve intensidade ou Betametasona de média intensidade.

Pode ser administrado Loratadina em caso de coceira.

**Importante:** Estudo adicional disponível no artigo

Artigo de Atualização ISSN 0100-6991

FERIDAS CUTÂNEAS: A ESCOLHA DO CURATIVO ADEQUADO

SKIN WOUNDS: ADEQUATE DRESSING CHOICE e PDF adicional

disponibilizados on-line

# Medicamentos

## Suplementação

Vitamina D3: 7.000ui: tomar 1 comp. por dia, 3x na semana. 15 dias antes e 15 dias após o procedimento;

- Complexo A-Z: 1 comp por dia. 15 dias antes e 15 dias após o procedimento;
- Zinco: 50mg 1comp por dia. 15 dias antes e 15 dias após o procedimento
- Arnica em glóbulos; iniciar 5 dias antes

**IMPORTANTE:** ideal é que esse paciente seja avaliado por um médico para passar uma prescrição personalizada e que atenda a suas necessidades

## Exames Pré-Operatórias

- Hemograma Completo
- Glicemia em jejum
- Hemoglobina glicada
- Coagulograma
- Teste de HIV
- Hepatite
- Beta HCG (pacientes do sexo efemino em idade fértil)
- Urina rotina
- MAPA (hipertensão)

# Anestésicos

Solução de Klein:

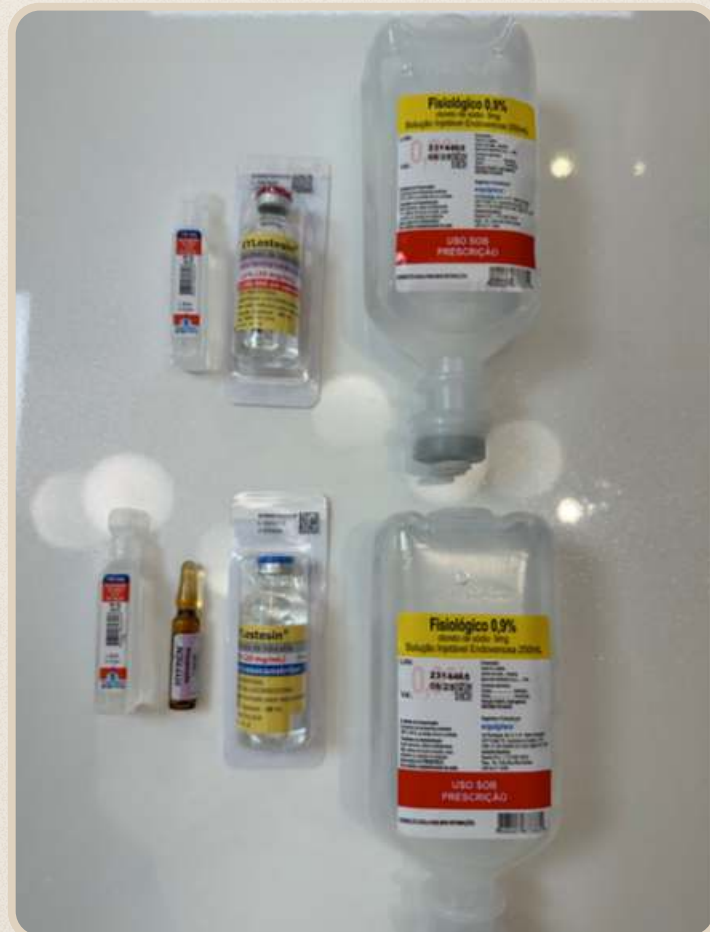Adrenalina 1 mg Injetável (ampolas de 1 ml) | Aumenta frequência cardíaca

Lidocaína s/ Vasoconstritor 20 ml

Bicarbonato de sódio 8,4% 10 ml Soro Estéril 100 ml a 250 ml

**OBS.: Podemos substituir o uso da Adrenalina pela Lidocaína, porém COM vasoconstritor**

**Para anestesia em pele:** Lidocaína 2% ou Articaína 4%



# Atendimento e Técnica Cirúrgica

- **1.** Após esclarecimentos e preenchimento do prontuário e termos faça a pesagem do paciente, coloque na ficha e peça para o mesmo assinar
- **2.** Em seguida realize as fotos e vídeos iniciais. Posição em pé e na cadeira
- **3.** Monte seu campo operatório com todo instrumental e insumos necessários
- **4.** Coloque o paciente no monitor de sinais vitais ou afira a pressão inicialmente
- **5.** Realize sua higienização e assepsia e coloque o capote
- **6.** Faça a mistura da solução de Klein em um recipiente, e reserve uma parte do soro puro em uma cuba de inox de menor tamanho (cerca de 50ml)
- **7.** Faça assepsia do paciente com uso de clorexidina e gaze estéril 8. Coloque touca estéril (peça a auxiliar para prender com fitas)
- **9.** Coloque o fenestrado no paciente
- **10.** Faça o mapeamento da área cirúrgica
- **11.** Realize a marcação e as delimitações, áreas de risco, de incisão e guia para anestesia
- **12.** Faça um botão anestésico  $\frac{1}{2}$  tubete na região submandibular no centro da face
- **13.** Quando julgar necessário realize botões anestésicos nas laterais para acesso a lateral do pescoço (quase todos os casos precisam) e região de Jolws, com  $\frac{1}{2}$  de anestésico.

# Atendimento e Técnica Cirúrgica

- **14.** Realize a incisão com a ponta ativa da lâmina T1 primeiro na região submandibular, faça a incisão nas laterais somente após ter anestesiado quase toda região pelo pertuito central
- **15.** Injete a solução de Klein com a agulha de Klein (a mais fina do kit) em toda região, depois faça incisão lateral e complete a anestesia nas laterais, região de contorno mandibular e Jolws quando necessário.
- **16.** Espere agir por 10 minutos
- **17.** Inicie o descolamento com a cânula bico de pato reta de menor calibre sem ligar a bomba para que haja mais tempo de ação anestésica e trauma reduzido e fornecendo espaço para a de maior calibre
  - **18.** Em seguida, com a bomba ligada (indico a Nevoni 3003), faça aspiração/descolamento com a bico de pato curva iniciando na camada mais profunda e depois superficializando
- **19.** Importante lembrar que na região de contorno mandibular e Jolws, o descolamento e a aspiração será sempre superficial realizando um leve “afinamento” de pele com movimentos de “escavando”

# Atendimento e Técnica Cirúrgica

- **20.** Depois de soltar bastante a região e realizar a primeira etapa de afinamento da camada mais superficial, faça aspiração com o uso da cânula mercedes reta de maior calibre fazendo limpeza e afinamento com o furo inicialmente para baixo e somente no final com o furo para cima (furo para a pele), realizando uma limpeza e afinamento final
- **21.** Importante: é de extrema importância que o paciente permaneça com uma leve camada de gordura para que haja um bom remodelamento e reduza chances de irregulares, fibroses e aspecto de retração permanente em pele. O “afinamento” deve ser cauteloso e com cuidado para que haja o menor grau de traumas possíveis ao tecido
- **22.** Com a cânula mercedes reta de menor calibre, realize a aspiração lateral inicialmente em plano mais profundo e depois superficializando, afinando a pele na região
- **23.** Aspire nessa região ao entorno do pertuito para não haver volume somente nesse local
- **24.** Aspire a região de Jolws e contorno final, de forma sempre superficial somente para realizar um “encontro” com a parte aspirada com a cânula curva feita pela região central

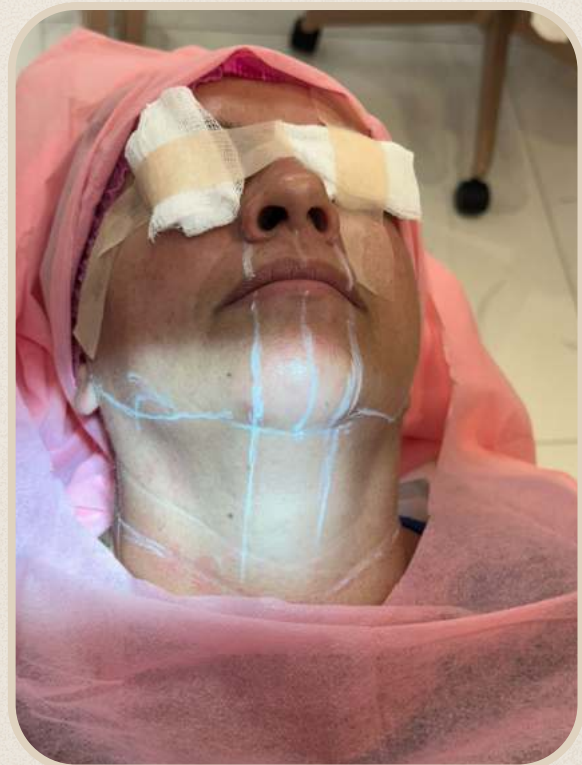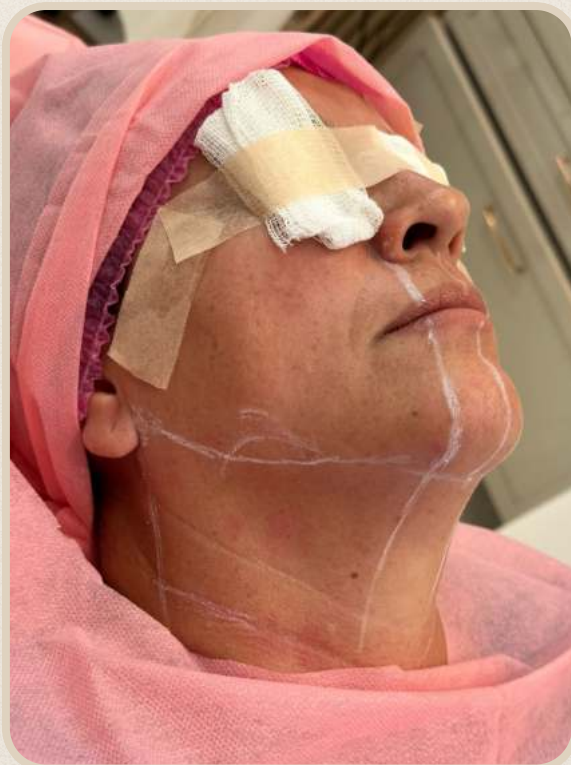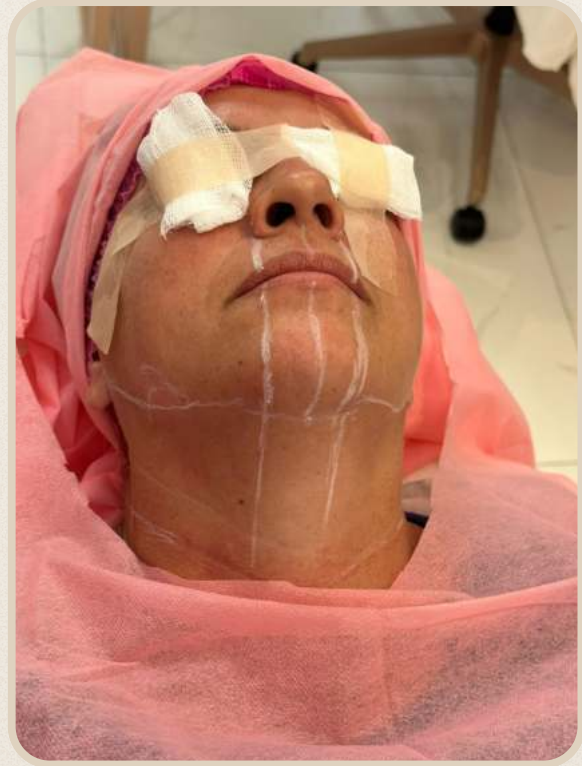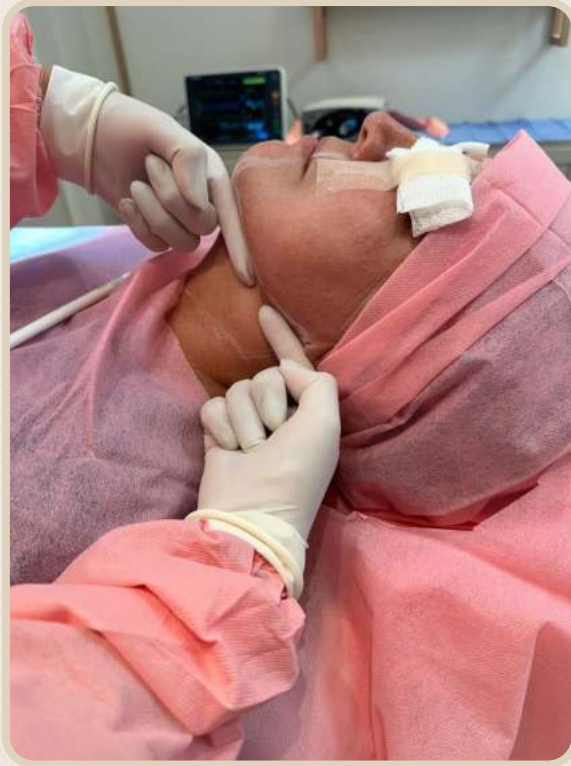# Atendimento e Técnica Cirúrgica

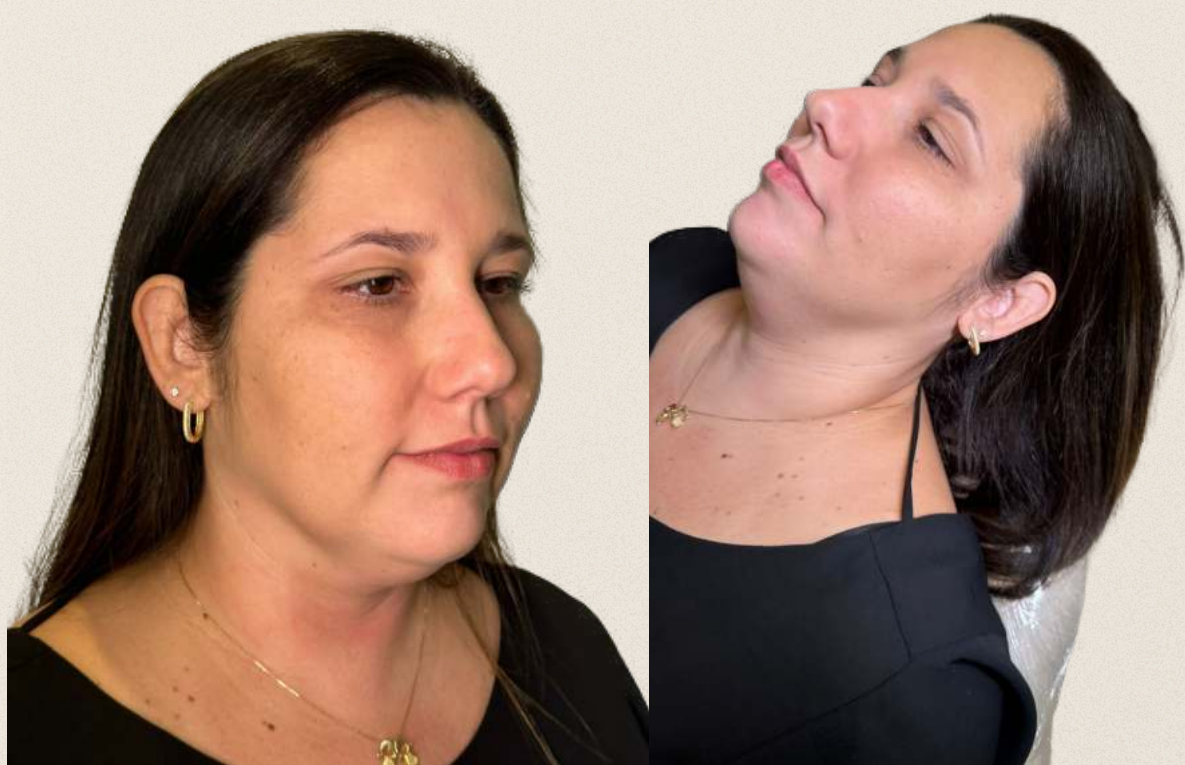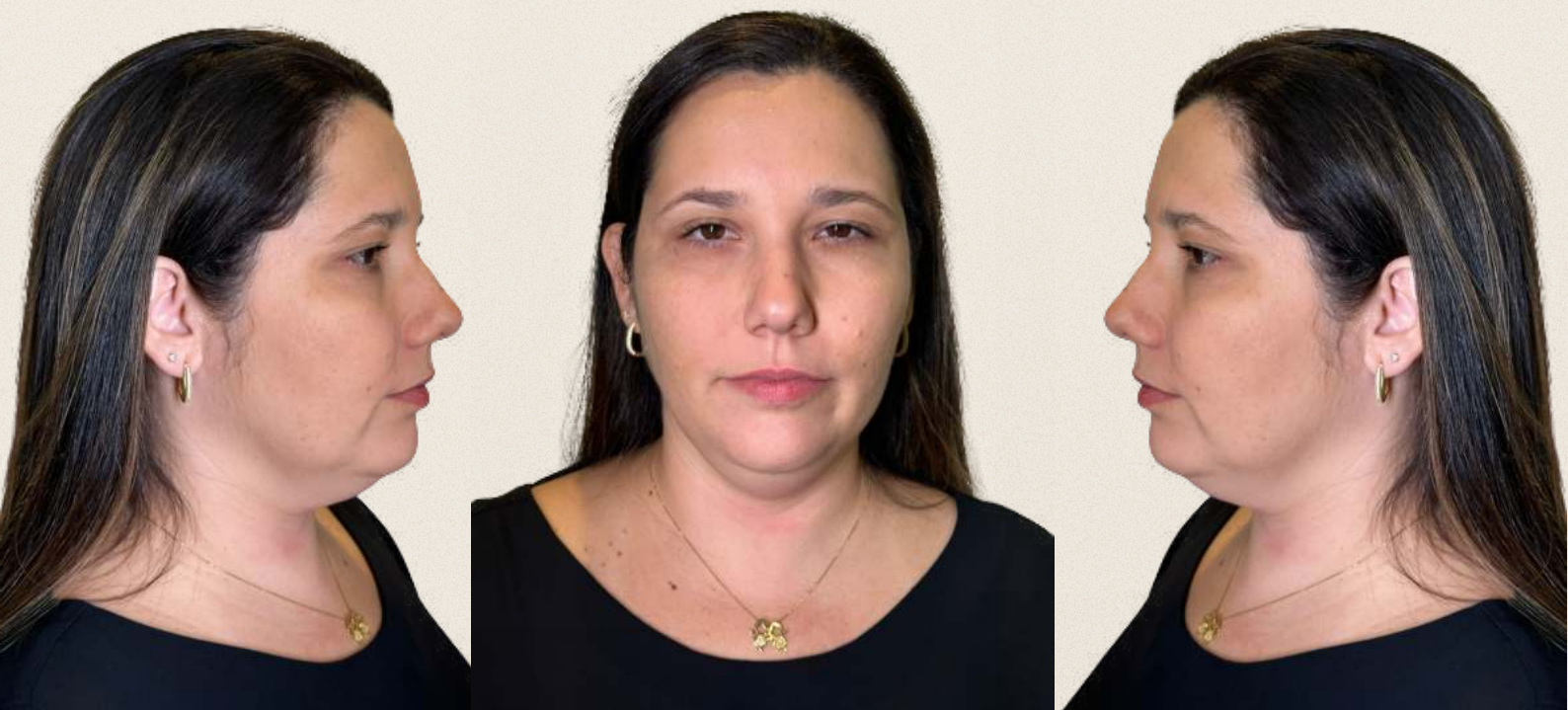- **25.** Tome bastante cuidado com a aspiração na região submandibular, nessa região existe a cartilagem da tireoíde de próximo contato e superficializada. Um trauma forte pode gerar edema e complicações graves. A maior parte da gordura está nessa região, então sempre aspirar inicialmente profundo, pinçando para ir no plano profundo e automaticamente superficializando, tendo atenção para superficializar a ponta da cânula próximo a região da cartilagem que é possível de ser identificada ao toque.
- **26.** Ao final da aspiração, realize um teste com a cânula reta de maior calibre, levantando a pele para verificar se permanecem irregulares significativas devido a restos de gordura, caso haja um volume visível, use a cânula com o furo para cima para afinar a pele somente nesse local
- **27.** Estique a pele e tente verificar irregularidades
- **28.** Peça para que outra pessoa avalie caso consiga
- **29.** Tire fotos se achar necessário, as fotos costumam mostrar alguns detalhes a mais que visivelmente
- **30.** Faça sutura nas laterais afim de evitar que o líquido esorra muito nas aberturas
- **31.** Injete o soro estéril puro (cerva de 20 ml)
- **32.** Aplique clorexidina tópica para conseguir deslizamento dos dedos
- **33.** Coloque uma cânula de maior calibre no pertuito central com a bomba ligada e faça uma compressão para que o excesso seja aspirado e leve toda gordura residual e sangue

# Atendimento e Técnica Cirúrgica

- **34.** Realize drenagens manuais de forma leve, retirando o líquido remanescente
- **35.** Suture com fio de nylon 5.0. Na sutura é importante que seja apenas em pele, de forma superficial, e apenas encostando as bordas, afim de evitar cicatrizes
- **36.** Aplique o micropore nas incisões
- **37.** Após drenagem e sutura, realize as fotos e vídeo em várias posições
- **38.** Imediatamente após o procedimento, será realizada a bandagem contensiva funcional com tapes intra-operatórios
- **39.** Suas bordas devem ser arredondas para retirar a pressão na região
- **40.** Apliquei de cima para baixo (queixo para pescoço) em toda região
- operada (média de 2,5 a 3 medidas da tape)
- **41.** Realize uma tensão apenas central e acomode as laterais
- **42.** Certifique-se que não tenha dobras
- **43.** Instrua seu paciente da forma correta de uso sobre a faixa e a tala
- **44.** A parte lisa da faixa e tala é sempre a que vai no tecido (a logomarca pode ser suficiente para marcar a pele), o número de série da faixa e tala é o lado que vai no paciente
- **45.** Deve haver uma pressão suave, nada que esmague ou faça levar a dores de cabeça
- **46.** O paciente vai retirar a tape, faixa e tala, somente na fisioterapia 72 horas após o procedimento
- **47.** Orientar que tape deve ser retirada em caso de coceira e relatar, pode ser sinal alérgico

# Atendimento e Técnica Cirúrgica





Protocolo Fotográfico: Frontal, Perfil, 45° e na cadeira de atendimento

# Tape e Fisioterapia

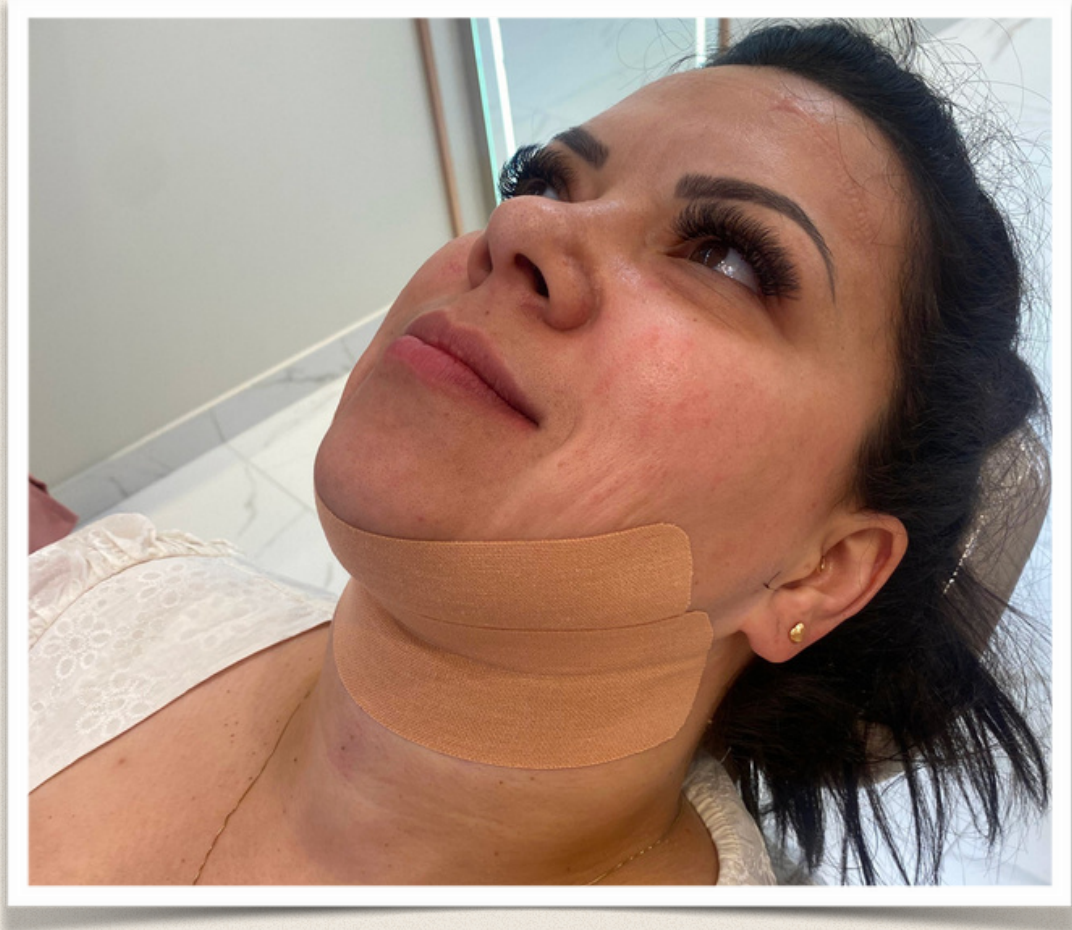Imediatamente após o procedimento, será realizada a bandagem contensiva funcional com tapes intra-operatórios. Seu uso favorece a redução do edema e de fibroses. O paciente deve usar nas primeiras 72 horas caso tenha pouca flacidez ou nas primeiras 120 horas em casos de muita flacidez. O ideal é que o uso seja em período integral por no mínimo 10 dias, porém aconselho por 15 dias.

A parte lisa da faixa e tala é sempre a que vai no tecido (a logomarca pode ser suficiente para marcar a pele), o número de série da faixa e tala é o lado que vai no paciente. Deve haver uma pressão suave, nada que esmague ou faça levar a dores de cabeça. O paciente vai retirar a tape, faixa e tala, somente na fisioterapia 72 horas após o procedimento. É importante orientar que a tape deve ser retirada em caso de coceira e relatar, pode ser sinal alérgico.

Logo após, encaminharemos às sessões de reabilitação dos tecidos. Recomendamos fortemente que as sessões de pós sejam feitas por fisioterapeuta experiente em pós-operatório. Não estipulamos número de sessões, essa será de acordo com sua necessidade, mas em média serão 05 a 15 sessões. Recomendamos que haja espaço entre as sessões. É muito comum que apareçam fibroses na segunda semana após a Lipo. Nesse momento será importante o acompanhamento com fisioterapia para o bom manejo dos

tecidos visando a eliminação das fibroses. Na grande maioria dos casos, a paciente fica livre das fibroses entre 60 e 90 dias de pós-operatório. Esse é o período em que a paciente deverá ser assistida pela fisioterapia e de acordo com cada necessidade. As sessões deverão começar a partir do 30 dia após a cirurgia. Realize o pós-operatório preferencialmente com nossa equipe fisioterapêutica, pois são profissionais habilitados a potencializar o resultado. Caso não seja possível, recomendamos fortemente que faça uma primeira consulta que pode ser até mesmo de forma online para devidas orientações e acompanhamento com um de nossos profissionais indicados.

# Tape e Fisioterapia



Tape em posição

# Recomendações Pós-operatórias

Uma alimentação adequada é importante para prover o restabelecimento do organismo , e, para que isso se dê da melhor maneira , o corpo vai precisar de calorias , sais minerais e proteínas. Portanto, nessa fase pós operatória, é importante ter uma dieta rica em nutrientes e evitar alimentos ruins

---

Dor leve a moderada, variando de pessoa para pessoa, principalmente se houver toque na região, costuma não ocorrer quando está em repouso. Seu controle se faz, também, por meio de analgésicos. Já o sangramento nas cicatrizes é normal que ocorra , principalmente no primeiro dia

---

Nódulos poderão ser sentidos à palpação, todavia desaparecem no decorrer do pós operatório, com a realização das drenagens.

Estes nódulos podem conter coágulos ou gordura residual, quando persistirem após 6 meses de pós operatório e, se ainda forem visíveis, poderão requerer pequenos retoques

---

Equimoses serão bastante frequentes em um procedimento de lipoaspiração, podendo ser encontradas nas áreas lipoaspiradas ou muito abaixo delas, como, por exemplo: no pescoço e no colo.

Desaparecerão, progressivamente, em média, ao longo de um mês e meio

# Recomendações Pós-operatórias

O paciente deve ficar na cama somente para o período normal de sono. Não é recomendado repouso adicional, pois este poderá favorecer o aumento do edema nos primeiros dias

---

O uso da bandagem de compressão e tala é de extrema importância e deve ser respeitado de acordo com as orientações do profissional para o seu tratamento pós cirúrgico . O seu tempo de uso será indicado pela profissional que vai realizar os cuidados pós, sob supervisão da profissional responsável pelo procedimento. A bandagem não deve marcar a pele

Por se tratar de uma cirurgia é indicado que o paciente se mantenha em repouso total nos 03 primeiros dias pós cirúrgicos.

---

Após esse período, voltar as atividades de forma gradual e com devida atenção e cuidado. Evite abaixar a cabeça ou pressionar a região operada. Atividades físicas devem ser evitadas por 15 dias, incluindo até mesmo caminhadas

Exposição ao sol somente após terem desaparecido as manchas roxas ou colorações diferentes na pele, geralmente após um mês e usando protetor solar

# Recomendações Pós-operatórias

O paciente pode dirigir automóveis no mesmo dia, caso se sinta apto (a) para isso, entretanto evitando abaixar a cabeça

---

Retornos deverão ser em média 10 dias para remoção de pontos, 15 a 20 para acompanhar pós operatório e 30 a 40 para liberar da faixa e tala.

Pode variar conforme necessidade

Caso haja alguma necessidade, poderá ser feito um retorno após 6 meses para avaliar necessidade de retoque

---

O resultado final da lipoaspiração submental costuma ser melhor avaliado, e visível, após 90 dias, podendo este espaço temporal variar de paciente para paciente

---

Alta completa somente após 06 meses, retoques poderão ser indicados para um refinamento do resultado final. Lembre se que caso haja essa necessidade , haverá também a necessidade do uso da faixa de compressão e sessões de fisioterapia novamente

# Retoques

Refinamentos são prováveis e esperados nesse tipo de procedimento, seja para corrigir pequenos excessos remanescentes de gordura , seja para restaurar alguma depressão localizada .

Portanto , a necessidade deste tipo de procedimento não é consequência de um erro do cirurgião "" , mas, sim, da busca de um refinamento do resultado final, previsto e usado na área das cirurgias estéticas do mundo todo

Oriente o paciente que evite aumentar de peso, pois, caso isto ocorra , o resultado obtido pela lipoaspiração poderá ser prejudicado. Realize a pesagem do paciente antes do procedimento.

Casa seja necessário será constatado ao final dos 90 a 180 dias Respeitar o período de 06 meses para que haja qualquer tipo de manutenção, retoque

Importante deixar claro que o paciente precisa realizar todo pós operatório novamente e se realmente a única forma de tratamento seja retoque.

Recorrer antes se possível a tratamentos complementares como uso de ultraforme.

# Termos e Documentos

Termo de consentimento específico para o procedimento

- Contrato
- Orientações
- Termo de autorização de uso de imagem

## Fornecedores

### **Solução de Klein:**

Hospitalar distribuidora

Lidocaína s/vasoconstritor | Singular Medicamentos BH

HOF | 031 93300-5300

### **Cânulas:**

Kit Dra.Lorena Linhares | Rafael Zanqui (11) 98145-7952

### **Faixa e Tala de Papada:**

R. Slim | 31 9473 2626

# Marketing

---

# Marketing

- **Perfil:** Escolha um nicho e trabalhe em cima dele, coloque na bio aquilo que você faz de melhor ou deseja ser referência, local onde atende, nomes que as pessoas possam te encontrar por ele (ex: lipo de papada, Harmonização) e o link para direcionar ao seu contato de whatsapp
- **Foto de Perfil:** Deve ser nítida e mostrar bem o rosto. Sugiro que faça fotos profissionais
- **Feed:** Seu feed é sua vitrine, mantenha ele com fotos nítidas, organizado. Nos antes e depois utilize a sua logomarca para que ela seja sempre lembrada, padronize algumas cores e tipos de textos. Misture sua vida pessoal com profissional, afinal, nos gostamos de ver a vida real e ninguém aguenta ver sempre o mesmo conteúdo. Mostre para seu amigo que te segue que ele precisa fazer o tratamento com você
- **Stories:** O seu stories é por onde você venderá, ele será uma sequência do seu feed, continue um assunto abordado por lá, mostre sua rotina e estrategicamente inclua o assunto, use os meios do Instagram a seu favor (Reações, enquetes, horários, localização, link)
- **Mantenha Constância:** Isso é muito importante. Um conteúdo isolado dificilmente vai te trazer retornos. A repetição é válida. Mantenha o foco, a constância que o retorno pode demorar mais ele chega.

# Captação<sub>5</sub>

- Você precisa divulgar seus resultados imediatamente, com ou sem paciente, então ofereça seu serviço para aqueles que confiam em você como pessoa, familiares e amigos. Ofereça nem que seja o valor de custos do material
- Monte uma campanha de paciente modelo para todo mês específico usando o orgânico de suas redes sociais, oferecendo a conhecidos e realizando tráfego pago.
- Seleção de pacientes para divulgação de resultados, e em benefício o valor será reduzido. (reduza o valor mais ganhe lucro)
- Faça um layout chamativo com poucas palavras e antes e depois ou procedimentos a serem feitos, com palavras de vendas, e tenha um texto pronto, curto para enviar ao interessado quando ele te procurar.
- Chame todos pelo NOME sempre, e busque ter uma relação mais humana e acolhedora possível, e faça isso de coração. Ajude quem te procura, e receba muito por isso em todos os sentidos!

# Captação

- Divulgue os resultados dessa campanha constantemente, utilize vídeos, plataforma de vídeo MOJO, Canva.
- Tenha cara e voz: Você PRECISA falar para seu público, ele precisa identificar e confiar em você, te conhecer.
- Comece aos poucos; nos melhores amigos, vai um vídeo por dia, rapidamente a vergonha vai embora e vira algo natural
- Aconselho fortemente e ter uma equipe de trafego e gestão de conteúdo
- Quando tiver um conteúdo de fotos bacana da sua vida, misturadas com bons resultados que divulgou, um perfil com conteúdo,
- comece a turbinar suas publicações, e fazer trabalho de marketing que jogue a pessoa para seu perfil.
- Dessa forma você vai atrair mais possíveis seguidores que vão te acompanhar, confiar em você e podem ser potenciais pacientes em breve.

**OBS:** Sugiro cobrar nem que seja 100,00 para agendar o tratamento, falando que é taxa de reserva de vaga e o valor será revertido

# Aplicativos utilizados


---



Antes & Depois



Remover manchas do rosto



Vídeos

Anote aíl!